**Летягин В.П.,**
**Высоцкая И.В.,**
**Ким Е.А.**

# ЧТО ДОЛЖНА ЗНАТЬ ЖЕНЩИНА О РАКЕ МОЛОЧНОЙ ЖЕЛЕЗЫ

(ВОПРОСЫ И ОТВЕТЫ)

Москва 2010

Брошюра издана при поддержке компании
АО “Санофи-авентис груп”

sanofi aventis
Главное – здоровье

**УДК 616-006**
**ББК 55.6**
**Л - 52**

**Летягин В.П., Высоцкая Т.В., Ким Е.А.**
Что должна знать женщина о раке молочной железы (вопросы и ответы). М.: РКИ «Соверо Пресс», 2010. 48 с.

В этой книге авторы постарались ответить на наиболее часто задаваемые вопросы, которые возможно позволят во многом разобраться.

Нам бы хотелось, чтобы после ее прочтения диагноз «рак молочной железы» не казался таким фатальным. Может быть кто-то сумеет пересмотреть свое отношение к болезни, поверить, что она излечима и ситуация не безвыходна. Искренне надеемся, что профессиональные рекомендации о лечении и реабилитации помогут многим пациенткам адаптироваться, не «уходить в болезнь», а продолжать жить полной и насыщенной жизнью.

Л - 52

# ОТ АВТОРОВ

Женщина- это прекрасная половина человечества. Она- муза, вдохновляющая на создание произведений искусства, она- мать, без которой невозможна полноценная семья. В современном обществе она – активный участник в любой сфере деятельности.

У каждого человека наступает такой период в жизни, когда он сталкивается с болезнью. Чувство неизвестности, страх за будущее, кардинальное изменение всей стройной жизненной системы, далеко не все с чем сталкивается пациент, особенно, если речь идет об онкологии.

Само слово «рак молочной железы» для большинства звучит как приговор. В этот период очень важно понять, что очень многое зависит от тебя. Это не пустые слова. Ни один врач не может вылечить больного, который не борется за свою жизнь. Современная онкологическая наука располагает большим арсеналом высокоэффективных препаратов, совершенствуются методики хирургических вмешательств, огромный вклад в процесс познания биологических особенностей опухолевого процесса привносят данные молекулярной биологии. Существующие сейчас возможности диагностики позволяют выявлять заболевание на начальных этапах. Современная хирургия делает возможным сохранение молочной железы или ее реконструкции с помощью пластических операций. Прогресс лекарственной терапии привел к созданию и широкому внедрению препаратов, непосредственно действующих на биологические мишени. Милые женщины, поверьте, после постановки диагноза жизнь не заканчивается, а просто переходит к новому этапу. Самое главное не замыкаться в себе и не «уходить» в заболевание. В этом издании, отвечая на ваши вопросы, мы постарались в доступной форме донести возможности современного лечения и методах реабилитации, являющиеся реальными для каждой пациентки. Мы надеемся, что прочитав книгу, многие из вас поймут: ни один диагноз не может быть приговором и лишить женщину возможности полноценной жизни.

Женщина может и должна полноценно жить, невзирая на болезнь. Это не просто слова. Это истина, основанная на современных знаниях биологии, лечении и восстановительной терапии рака молочной железы. Но прежде чем мы коснемся различных аспектов проблемы, необходимо уточнить, что значительная часть информации в книге – это ответы на наиболее волнующие пациенток вопросы.

***– Когда ходить на прием к маммологу?***

***– Когда выполнять самообследование молочных желез?***

***– Какие изменения могут быть симптомами рака и почему они происходят?***

Каждая женщина должна представлять, как устроены ее молочные железы.

Основными составляющими молочной железы являются железистые дольки (обычно их около 20), соединяющие их протоки, имеющие выходы в области центра железы (сосок и ареола). Форма молочной железы определяется количеством жировой и соединительной ткани. Соединительно-тканный аппарат железы (связки Купера) поддерживает молочную железу и прикрепляет ее к грудной стенке.

Молочная железа обладает развитой кровеносной и лимфатической системой. Основные лимфатические коллекторы связываются с лимфатическими узлами парастернальной (окологрудинной), подмышечной, подлопаточной, над- и подключичной зонами. Именно здесь «оттекает» (скапливается) лимфа от разных отделов молочной железы. При наличии опухоли распространение злокачественных клеток происходит именно в эти зоны. Поэтому радикальность операции связана, прежде всего, с полноценным удалением регионарных лимфатических узлов.

Женская молочная железа – орган-мишень для стероидных гормонов. Под действием эстрогенов и прогестерона происходят циклические изменения железистых структур, более всего выраженные во второй фазе менструального цикла. Вот почему «правильным» для молодых менструирующих женщин следует считать осмотр в интервале с пятого по девятый день менструального цикла. Для пациенток, находящихся в менопаузе, обычно выбирается конкретный день месяца.

Любой патологический процесс, вовлекающий составляющие молочную железу компоненты, проявляется на коже. Укорочение и деформация связок Купера в результате развития опухоли приводят к появлению «кожных симптомов» рака молочной железы. Около 70% женщин самостоятельно выявляют эти изменения. Помогает в этом самообследование молочных желез, осуществляемое по определенной методике.

Ниже мы приводим основные этапы самообследования.

# ПРИЕМЫ САМООБСЛЕДОВАНИЯ

При использовании этого метода необходимо помнить:

– самообследование молочных желез должно проводиться регулярно (один раз в месяц);

– молодым менструирующим женщинам для самообследования лучше всего подходит первая фаза менструального цикла (5-7-й дни цикла);

– женщинам в периоде менопаузы нужно выбрать для этого определенный день месяца.

Перед осмотром молочных желез, обратите внимание на внутреннюю сторону белья, нет ли там каких-либо загрязнений. Одним из возможных клинических проявлений заболевания являются кровянистые или серозные выделения из соска, часто возникающие спонтанно, но оставляющие след.

Женщину должны насторожить любые изменения кожного покрова молочной железы:

- локальная морщинистость;
- «пупкообразное» втяжение;
- деформация контура железы;
- изменение подкожного сосудистого рисунка;
- локальное или разлитое покраснение;
- пальпируемое уплотнение;
- боль в подмышечной области;
- втяжение соска;
- отек ткани железы, при котором появляется эффект «корочки лимона».

Даже если у женщины нет абсолютной уверенности, что она увидела что-то «серьезное», нужно сразу проконсультироваться со специалистом. Чем раньше диагностировано заболевание, тем более вероятен позитивный исход.

1. *Отчего возникает рак молочной железы?*
2. *Какие факторы вызывают развитие злокачественной опухоли?*
3. *У моей мамы рак молочной железы. У меня он тоже будет?*
4. *Я предохраняюсь «Жанином» уже 2 года, не вредно ли это для моей груди?*
5. *Последние пять лет я наблюдаюсь по поводу мастопатии. Сколько мне еще наблюдаться, так как я боюсь пропустить рак?*
6. *Мне 59 лет, но очень хочется оставаться молодой. Предлагают гормонозаместительную терапию. Меня беспокоит, не вредно ли это для здоровья, ведь гормоны провоцируют рак?*

Эти вопросы вполне закономерны, так как касаются причин или факторов риска. К сожалению, точно установить причину развития рака молочной железы современная наука пока не может.

Рак – это опухоль из эпителиальной клетки, которая мутирует и постепенно утрачивает черты той «нормальной»клетки, из которой она произошла.

По существующим данным около 66% заболевших женщин не подозревали, что есть факторы, увеличивающие вероятность болезни. Сейчас, их известно достаточно много, правда, не все одинаково влияют на заболевание. Рассмотрим, прежде всего, факторы повышающие риск.

Женщины - основная категория риска. По статистике на 135 заболевших женщин заболевает только один мужчина.

• Менопаузальный возраст, а именно, 6-7 декады жизни. В этот период заболеваемость раком молочной железы наиболее высока. Нельзя не отметить, что около 10% заболевает до 30 лет.

• Генетическая отягощенность – один из самых важных факторов. Установлено, что 80% заболевших – носители гена BRCA I, причем до 50% – женщины моложе 50 лет. Помимо этого, независимо от возраста у этих женщин на 44% увеличивается риск развития опухолевой патологии яичников.

Факт носительства гена *BRCA II* свидетельствует о том, что до 70% повышается риск развития высокодифференцированного рака молочной железы.

Зная о семейной наследственности, пациентка должна обязательно предупредить своих родственниц о необходимости регулярного наблюдаться у специалиста. Получить информацию о характере наследственности сейчас несложно. Квалифицированная консультация врача- генетика позволит своевременно установить факт семейных форм болезни.

• К группе риска относятся женщины с ранним (до 13 лет) менархе и поздним (после 55 лет) затяжным периодом климактерии. Перенесенные воспалительные заболевания органов малого таза, аборты, особенно до первых родов. Имеет значение и время первых родов: поздние (после 30 или 40 лет) первородящие относятся к категории повышенного риска. Неблагоприятным фактором является прекращение лактации (кормления грудью) не по медицинским показаниям, а по желанию женщины.

• Часто женщин волнуют два вопроса: о пользе и вреде контрацепции с применением оральных контрацептивов (ОК) и гормонозаместительной терапии (ГЗТ)- препаратов, продлевающих фертильность.

Имеющиеся данные свидетельствуют, что только при длительном и непрерывном (более 10 лет) использовании этих препаратов возможен риск заболевания. Представить подобную ситуацию достаточно сложно, так как стандартный интервал постоянного применения контрацептивов не должен превышать 2-х лет, после чего необходимо сделать перерыв на несколько циклов.

Что касается гормонозаменительной терапии (ГЗТ), она, как правило, рекомендована для менопаузальных пациенток и более всего при использовании эстроген-гестагенных препаратов. Их отмена ведет к снижению риска заболевания.

• Большинству женщин знаком термин **«мастопатия»**. Многим даже ставили подобный диагноз. Классическое определение Всемирной Организации Здравоохранения характеризует мастопатию или дисгормональную дисплазию как диффузный процесс, при котором нарушаются нормальные соотношения эпителиального и соединительно-тканного компонентов молочной железы.

По статистике до 63% женского населения страдает различными вариантами дисгормональных дисплазий. И число их растет. Возникает вопрос: эти женщины попадают в группу повышенного риска? К счастью, нет. Это зависит от пролиферативной активности эпителиального компонента. Увеличение риска развития рака молочной железы отмечается при мастопатии с пролиферацией (в 1,9 раз) и с атипической пролиферацией (до 22 раз) эпителия. Именно поэтому своевременная коррекция подобного диффузного процесса позволит снизить риск развития рака молочной железы. Особое внимание нужно обратить, когда дисгормональная дисплазия сочетается с семейной наследственностью по женской линии.

• Ионизирующая радиация, алкоголь, нарушение обмена веществ (ожирение, сахарный диабет, заболевания печени), гипертоническая болезнь, гипотиреоз – все это факторы, увеличивающие риск развития болезни.

## ОСНОВНЫЕ КЛИНИЧЕСКИЕ ПРОЯВЛЕНИЯ РАКА МОЛОЧНОЙ ЖЕЛЕЗЫ

Рак молочной железы – «многоликая патология», но чаще всего либо сама пациентка, либо специалист обращает внимание на плотное ограниченно подвижное образование. При пальпации можно нащупать увеличенные подмышечные лимфатические узлы. Узловая форма рака – самая распространенная. Именно ее сопровождают кожные симптомы – втяжение, деформация, морщинистость.

Иногда пациентка жалуется на кровянистые выделения из соска. Однако в некоторых случаях опухоль не формируется. Процесс диффузно распространяется по ткани молочной железы, не образуя узлов. В подобных клинических случаях наблюдается отек кожи железы, гиперемия, повышается температура. Такие клинические варианты рака молочной железы называются диффузными или воспалительными. Схожесть симптомов воспаления и «специфического процесса» иногда приводит к постановке ошибочных диагнозов и, как следствие, назначению неверного лечения.

Своеобразными симптомами отличается рак Педжета – редкая клиническая форма, на долю которой приходится не более 4% случаев. Начало заболевания очень похоже на экземоподобные изменения на соске или ареоле, часто сопровождающиеся зудом. При посещении дерматолога назначаются мази, содержащие кортикостероиды и способствующие эпителизации компоненты. После их использования возможно даже улучшение состояния, однако вскоре процесс продолжает развиваться, захватывая большую часть ареолы, может появиться узловое образование в различных отделах молочной железы. В этом случае уже нет сомнения в недоброкачественности процесса, и пациентку направляют на полноценное обследование.

## ОБСЛЕДОВАНИЕ ПАЦИЕНТОК ПРИ ПОДОЗРЕНИИ НА ЗАБОЛЕВАНИЕ

Стандартные диагностические методики дают исчерпывающую информацию и позволяют подтвердить или опровергнуть диагноз опухолевого поражения.

**Вопросы:**

*1. Не вредна ли маммография, может быть, ограничиться УЗИ?*

*2. Зачем выполнять пункцию, ведь все равно предстоит операция, и вмешательство в опухоль ухудшит ситуацию?*

*3. Насколько точны методы и результаты цитологии, маммографии, УЗИ? Может быть так, что у меня все-таки не рак, а в исследованиях произошла ошибка?*

*4. Зачем нужна гистология, если перед операцией были «клетки рака» в цитологии?*

*5. Сейчас очень популярна магнитно-резонансная томография. Можно ли ее использовать при обследовании груди?*

**Маммография** – метод визуализации, использующий рентгеновские лучи. Лучевая нагрузка при маммографии незначительна, а диаг-

ностическая точность велика — 80-95%. Поэтому «вредным» это исследование назвать нельзя. С помощью маммографии удается не просто увидеть уплотнение, но и определить его локализацию, понять «взаимоотношение» уплотнения со здоровой тканью.

Так, при росте опухоли в сторону центрального отдела молочной железы (соска и ареолы), органосохранная операция (радикальная резекция) не всегда показана.

Маленькие, не достигшие 1см (в наибольшем измерении) узлы можно диагностировать только на маммограммах. Это же касается скопления солей кальция или микрокальцинатов, зачастую являющихся признаком самой ранней (преинвазивной) стадии рака.

Для выявления располагающихся внутри протока образований с клиникой серозных или кровянистых выделений из соска, необходимым методом диагностики является рентгенологическое исследование с введением контрастного вещества –дуктография.

Казалось бы – идеальное исследование. Тем не менее, маммография имеет свои недостатки, которые нельзя игнорировать. У женщин до 30 лет «информативность» маммографии снижается из-за плотной структуры ткани. Это не касается пациенток с силиконовыми имплантами. Нельзя не учитывать дискомфорт во время процедуры, связанный со сдавливанием железы.

**Ультразвуковое исследование (УЗИ)** также дает максимум информации. Этот метод основан на получении изображения при помощи высокочастотных звуковых колебаний. Наибольшей информативностью УЗИ обладает для обследования молодых (до 35 лет) женщин. С возрастом, в силу инволюции (жировое перерождение) ткани, информативность снижается.

УЗИ более четко позволяет дифференцировать кисты и солидные образования, весьма схожие при маммографии, а также внутрикистозные разрастания. Цветное допплеровское картирование – метод, визуализирующий патологические сосуды, всегда сопровождающие опухолевый рост. Ультразвуковое исследование позволяет одновременно с визуализацией проводить диагностическую тонкоигольную биопсию небольших или глубоко расположенных образований с их последующей маркировкой. И, наконец, УЗИ дает представления о состоянии регионарных лимфатических узлов (гиперплазия, специфическое поражение).

Несмотря на все достоинства, УЗИ не может заменить маммографию, которая дает возможность «увидеть» мелкие кальцификаты, иными словами, детализировать исследование.

**Метод магнитно-резонансной томографии (МРТ)** основан на использовании отраженных сигналов магнитного поля. Преобразованные компьютером в цифровое изображение ткани любого органа, в том числе и молочной железы, хорошо видны на экране. Часто при выполнении МРТ применяют контрастные вещества, внутривенное введение которых с последующим избирательным накоплением позволяет увидеть обычно невизуализируемые ткани. Показаниями к назначению МРТ в комплексном обследовании пациенток с патологией молочных желез обычно служат:

– уточнение результатов маммографии и УЗИ у молодых (до 35 лет) женщин;

– оценка состояния имплантов в протезированной железе;

– прорастание опухолью структур грудной стенки;

– диагностика рецидива рака в оперированной (сохранная операция + лучевая терапия) молочной железе.

Во всех остальных ситуациях метод может применяться, но значительных преимуществ перед маммографией и УЗИ он не имеет.

Данные гисто- или цитологического исследования – необходимая и решающая составляющая диагноза «рак». Пациентам, у которых на первом этапе планируется операция, обычно достаточным выполнить тонкоигольную или стереотаксическую биопсию. Если опухоль определяется хорошо, биопсия выполняется «под контролем пальца». При глубоком расположении образования используется ультразвуковой метод.

Определить злокачественная опухоль или нет до операции чрезвычайно важно.

Во-первых, это связано с возможностью медицинского учреждения в выполнении срочного интраоперационного исследования. Если такой возможности нет, ответ морфолога будет получен минимум через 7-10 дней. При диагнозе «рак» такая операция не может считаться радикальной.

Во-вторых, это влияет на продолжительность операции, что при определенных сопутствующих заболеваниях неблагоприятно.

Для больных, у которых на первом этапе планируется консервативное лечение, морфологическое исследование просто необходимо. С одной стороны, лечить рак без гистологически подтвержденного диагноза юридически неправомочно, с другой – результаты биопсии позволяют сделать правильные прогнозы. Чаще всего в этих целях используют кор-биопсию, иногда трепан-биопсию. Оба варианта выполняются амбулаторно, под местной анестезией.

# ОЦЕНКА РАСПРОСТРАНЕННОСТИ ПРОЦЕССА

Прежде чем определить лечебную тактику, кроме размера первичной опухоли и состояния регионарных лимфатических узлов, устанавливают наличие или отсутствие отдаленных проявлений болезни. Обычно для этого используют ряд лабораторных методик, которые в совокупности позволяют выявить отдаленные метастазы.

***Сканирование костей скелета.*** Радиоизотопное исследование костной системы позволяет выявить очаги повышенного накопления радиофармпрепарата. Поражение костей скелета – самая частая форма прогрессирования рака молочной железы. Однако накопление изотопа возможно также при наличии обменных нарушений, посттравматических изменений. Поэтому для дифференциации специфических и неспецифических изменений после сканирования делаются прицельные рентгеновские снимки зон с повышенным содержанием радионуклида.

Сканирование костей скелета – высокоинформативный тест, особенно при бессимптомном течении костного метастазирования.

***Сканирование и/или ультразвуковое исследование печени.*** Методики, позволяющие не просто увидеть наличие патологических объемных образований в паренхиме органа, но и установить их связь с первичным процессом, а также уточнить наличие множественных поражений.

***Ультразвуковое исследование органов малого таза*** необходимо для выявления сопутствующей гинекологической патологии, что весьма важно для молодых менструирующих женщин с положительными по эстрогеновым рецепторам опухолями. Поскольку в программу лечения таких больных входит гормонотерапия, проводимая на фоне «выключенных» яичников, данные УЗИ помогут выбрать методику отключения их функции.

УЗИ также выявляет специфические изменения в яичниках (метастазы) при прогрессировании рака молочной железы.

Последние годы все более широкое распространение для определения отдаленных метастазов получает, так называемое, ***ПЭТ-сканирование или позитронно-эмиссионная томография (ПЭТ)***. Диагностические возможности методики соответствуют 94%. ПЭТ обычно проводят в следующих клинических ситуациях:

– при необходимости уточнения локорегионарного характера распространения процесса, когда информация, полученная при стандартном обследовании, неоднозначна;

– для диагностики минимальных проявлений отдаленных метастазов;

– для оценки лечебного эффекта при спорных (неоднозначно трактуемых специалистом) данных компьютерной томографии;

– для проведения скрининга (массовая проверка) в группах риска.

Получив полную информацию в результате комплексного обследования, врач определяет стадию опухолевого процесса – краеугольный камень, на котором базируется выбор тактики лечения. Еще одним важным компонентом, влияющим на выбор лечения, являются данные о прогностических факторах.

## ФАКТОРЫ ПРОГНОЗА

**Вопросы:**

1. *Что такое стероидные гормоны и почему их необходимо определять?*
2. *Сейчас новым методом лечения является герцептин. Когда его назначают и как долго его надо применять?*
3. *Мне назначили химию, а моей соседке – гормоны, хотя операции были одинаковые. Почему? Может быть мне тоже лучше попить таблетки?*
4. *Доктор сказал, что после операции лечение будет зависеть от гистологии. Разве сразу нельзя сказать?*
5. *У меня в опухоли есть HER-2/neu, мне действительно нужен герцептин?*
6. *При операции мне не сказали, какие у меня рецепторы, можно ли их определить сейчас (прошло 6 месяцев). А может быть, не надо?*

И это далеко не все вопросы, которые задают больные по поводу прогностических факторов. Почему они важны?

Во-первых, их наличие позволяет прогнозировать течение заболевания. Очень часто болезнь при схожем распространении проявляется у пациенток неодинаково. Это связано с различием в критериях прогноза.

Во-вторых, они влияют на назначение методов системного лечения – химиотерапии, эндокринотерапии, таргетной терапии (тарапия мишеней, моноклональные антитела) или их сочетания.

Факторы прогноза – ключ к понимаю биологических особенностей опухоли, а они в каждом конкретном случае разные. Но есть ключевые, основные критерии, которые должны быть определены всегда. К ним обычно относят:

1. Размер опухоли в молочной железе.

2. Количество пораженных метастазами регионарных лимфатических узлов.

Принципиально важным является:

• их отсутствие;

• метастазы в 1-3-х лимфатических узлах;

• метастазы в 4-х и более лимфатических узлах.

Качество жизни, ее продолжительность, проводимое лечение – все находится в прямой зависимости. Чем меньше диаметр опухоли, тем больше продолжительность жизни. Чем меньше лимфатических узлов поражено, тем менее агрессивной будет терапия.

3. Рецепторы к стероидным гормонам в опухоли.

Женские половые гормоны (эстрогены и прогестерон) могут стимулировать рост и развитие опухолевой популяции. Однако это происходит далеко не со всеми опухолями. Для осуществления данного эффекта необходимо, чтобы на поверхности опухолевой клетки находился «замочек» или воспринимающий гормональную стимуляцию аппарат – рецептор к соответствующему гормону. Такие рецепторы находятся практически в 2/3 опухолей молочных желез. Определяют их биохимическим или иммуногистохимическим способом. Последний – наиболее предпочтителен. Причем материалом может служить как ткань опухоли, так и «готовые послеоперационные(парафиновые) блоки». В процессе изучения рецепторопозитивных опухолей выяснили, что они обычно высокодифференцированы и хорошо реагируют на один из вариантов лекарственного лечения – **эндокринотерапию**. Гормональные препараты, применяемые в этом случае, способны блокировать соответствующие рецепторы, делая невозможной их связь с циркулирующими гормонами (ниже мы более подробно остановимся на вариантах эндокринотерапии).

4. Рецептор эпидермального фактора роста HER2.

Около 30% женщин, страдающих раком молочной железы, имеют HER2- положительные опухоли. Помимо гормонов, на поведение клеток в организме влияют еще и так называемые ростовые факторы. Имеющийся на поверхности клеток HER2-рецептор определяет ее реакцию на ростовые факторы. Причем экспрессируется он любой клеткой, но в разных количествах. В некоторых опухолях его так много, что это приводит к ускорению и без того быстрого деления и пролиферации. Сейчас HER2-рецептор можно определить тремя методами:

– иммуногистохимически;

– флюоресцентной in situ гибридизацией;

– хромогенной гибридизацией in situ.

Считается, что HER2-положительные опухоли – особая форма рака, отличающаяся неблагоприятным прогнозом, требующая более агрессивного лечения. В этих случаях обязательно применение таргетной терапии, или терапии мишеней. Применение моноклональных антител – блокаторов HER2-рецептора у таких больных значительно интенсифицирует системное лекарственное лечение и увеличивает безрецидивный интервал.

Одним из основных препаратов этой группы является герцептин (трастузумаб). Препарат блокирует HER2-рецептор, снижает способность клеток к активной пролиферации, повышает чувствительность к химиотерапии. Он применяется во всех случаях установленной гиперэкспрессии или амплификации HER-2/neu (т.е. при HER2-позитивных опухолях). Современная наука активно развивает это направление. Сейчас уже есть лекарственные формы блокаторов HER1 и HER2 – лапатиниб, а также VEGF(фактор роста опухолевых сосудов) – авастин (бевацизумаб). На фоне приема авастина прекращается опухолевый ангиогенез, т.е. опухоль не получает питательные вещества и погибает. В последние годы начато совместное применение герцептина и авастина, результатом которого является разнонаправленное воздействие на опухолевую ткань, приводящее к большей эффективности лечебной программы.

## ОПУХОЛЕВЫЕ МАРКЕРЫ

1. *В стационаре мне рекомендовали ежегодно сдавать маркер СА 15-3, а по месту жительства еще ни разу не назначали, а когда я спросила почему, сказали, что у них это не делают. Это действительно нужно или можно обойтись без него?*
2. *Как часто надо сдавать маркер СА 15-3?*
3. *Можно ли сдавать вместе с СА 15-3 какие-либо другие показатели? Может быть, это улучшит диагностику?*
4. *Я регулярно сдаю маркер СА 125. Недавно услышала, что это больше подходит для гинекологии. Так его не надо сдавать?*
5. *Я уже полтора года 1 раз в 3 месяца сдаю СА 15-3. Он все время в норме. Может быть, хватит?*

**Постараемся ответить на эти вопросы.**

Маркеры опухолевого роста – это специфические вещества, чаще белковой природы, присутствие которых в определенной концентрации свидетельствует о наличии опухоли. Семейство опухолевых маркеров достаточно разнообразно. Существуют показатели, наличие которых в анализах крови, взятой из вены, говорит об определенном

процессе (например, повышенный уровень простато-специфический антиген практически в 100% случаев указывает на рак предстательной железы, α–фетопротеин – на патологию печени, СА 125 – на опухоль яичников). К сожалению, для рака молочной железы достоверного теста, который во всех случаях позволял бы диагностировать даже маленькое новообразование, пока нет. Однако, маркер СА 15-3, которым пользуются наиболее часто, дает объективную оценку двум весьма важным моментам:

1. эффективность проводимого лечения;

2. состояние стабилизации (ремиссия – отсутствие прогрессирования).

Как правило, его уровень определяют в динамике при контрольном обследовании (в среднем 1 раз в 6 месяцев). Если кривая показателей не выходит за границу нормы (27 Ед/мл), во-первых, можно говорить об эффективности терапии, во-вторых, о наличии клинической ремиссии. Если уровень маркера динамически растет, это дополнительный настораживающий фактор для более углубленного или внеочередного обследования. Ценность данной методики состоит еще и в том, что увеличение концентрации СА 15-3 может наблюдаться за 4-6 месяцев до клинических признаков рецидива заболевания, поэтому его целесообразно определять в течение всего периода наблюдения. После 5-ти лет (при стойкой ремиссии) можно перейти на ежегодное тестирование.

Иногда при сопутствующей гинекологической патологии рекомендуется динамическое определение СА125. Но это решается в зависимости от клинической ситуации.

В некоторых случаях (при прогрессировании в кости), вместо СА 15-3, используется раково-эмбриональный антиген (РЭА). Но его диагностические возможности не столь избирательны, поэтому лучше одновременно использовать оба маркера.

Таким образом, маркер СА 15-3 можно назвать как диагностическим, так и мониторинговым (наблюдательным) тестом состояния опухолевого процесса.

Рак молочной железы – «идеальная» опухоль как для изучения биологических своеобразий неоплазии, так и для применения практически всех существующих в онкологии способов лечения.

Можно смело сказать, что современные методы лекарственной и совершенствование лучевой терапии значительно увеличили количество излеченных больных.

Однако хирургическое вмешательство, особенно при узловых вариантах рака молочной железы, – необходимый компонент комплексной терапии.

Стандарты в хирургии определились не сразу. История знает примеры, когда обширные операции калечили женщину, но не продлевали жизнь. Значительный прогресс произошел в середине прошлого века, когда начала складываться теория о биологическом развитии рака молочной железы, что позволило лучше понять пути опухолевой прогрессии и оптимизировать лечебные алгоритмы. Тогда сложились представления и о наиболее адекватных, сочетающих радикализм и функциональность, вариантах хирургического вмешательства.

Можно сказать, что сегодня стандартом оперативных пособий при раке молочной железы любой стадии являются радикальная мастэктомия с сохранением обеих грудных мышц и радикальная резекция. Последний вариант позволяет сохранить молочную железу, что, без сомнения, очень важно.

**Вопросы:**

1. *Как во время операции контролируют, тот ли участок железы с опухолью вырезали (при резекциях)?*
2. *А у меня маленькая опухоль (за соском, ареолой) и большая железа, нельзя ли сделать сохранную операцию?*
3. *Мне предлагают удаление груди и лимфатических узлов подмышкой. А как же рука? Я что теперь – инвалид?*
4. *Что можно делать рукой после операции, чтобы она не отекала?*
5. *Можно ли лежать на «больной» стороне после операции?*
6. *Можно ли брать кровь из вены «больной» руки?*
7. *Что такое «лимфа» и как долго ее нужно откачивать?*
8. *Что будет, если не откачивать лимфу?*
9. *Как долго нужно перевязываться и ходить на откачки?*
10. *Пять лет назад мне удалили молочную железу по поводу рака. После этого была химиотерапия. Перенесла лечение неплохо, но первое время очень стеснялась своего внешнего вида. Можно ли было не полностью удалять грудь? Я знаю, что сейчас многим женщинам ее частично оставляют.*
11. *Мне сохранили молочную железу. Получилось хорошо, а теперь говорят, что надо ее облучать, чтобы не было рецидива. Значит операция не радикальная? Зачем нужна лучевая терапия? Не будет ли хуже?*

Прежде чем ответить на вопросы, нужно знать, что включает в себя та или иная операция.

В объем удаляемых тканей при радикальной мастэктомии с сохранением обеих грудных мышц в едином блоке включаются: молочная железа и подмышечно-подлопаточно-подключичные лимфатические узлы. При этом обе грудные мышцы **сохраняются!**

Последнее чрезвычайно важно, так как позволяет в полном объеме сохранить функцию верхней конечности и проводить в дальнейшем реабилитационное лечение. Широкое внедрение операции привело к резкому сокращению числа больных, у которых отмечаются такие неприятные осложнения, как лимфатический отек конечности, контрактура, плексит плечевого сустава и т.д. Более того, операция, выполненная с соблюдением определенных принципов (сохранение обеих грудных мышц, косопоперечный кожный разрез, повторяющий траекторию линию ребра), позволяет в последующем реконструкцировать молочную железу, а не травмированный плечевой пояс дает возможность сразу начать разрабатывать конечности. И чем раньше, тем проще будет восстановить полноценный объем движений, предупредить возникновение отека.

Лимфоррея – это, скорее, особенность онкологических операций, при которой обязательно удаление клетчатки с лимфатическими узлами. В образующейся полости скапливается «раневое» отделяемое, в основном состоящее из лимфы. Накопление ее зависит более всего от индивидуальных особенностей женщины и развития лимфатической системы. Однако «эвакуация» (удаление лимфы) необходима, так как застой содержимого в полости может обернуться нагноением, затруднит дальнейшую разработку конечности. У ряда больных может проявляться реакция на собственную лимфу в виде стойкой гипертермии.

Различные манипуляции, в частности, внутривенные инъекции, на оперированной стороне лучше не проводить, чтобы не спровоцировать флебит или рожистое воспаление.

## ВСЕМ ЛИ БОЛЬНЫМ МОЖНО СОХРАНИТЬ МОЛОЧНУЮ ЖЕЛЕЗУ?

Решающими факторами для подобного хирургического вмешательства являются стадия опухолевого процесса и локализация новообразования в молочной железе. Возраст женщины значения не имеет. В объем удаляемых тканей включается сектор ткани молочной железы с опухолью и все уровни лимфатических узлов. Во время операции проводится срочное исследование удаленного сектора. Если морфолог по краю находит опухолевые клетки – нужна расширенная операция. Бывают ситуации, когда врач даже не обсуждает вопрос об объеме операции. Это означает, что у конкретной больной имеются **абсолютные** противопоказания для сохранения молочной железы. Современные противопоказания к выполнению радикальной резекции – следующие:

– расположение опухоли в подсосковой (центральной) части молочной железы;

– несколько опухолей, расположенных в разных отделах молочной железы;

– отечная и воспалительная (например, маститоподобная) формы опухолевого процесса;

– ожидаемый плохой косметический результат (очень маленький размер железы).

Весьма вероятно, что в оставшейся части ткани молочной железы могут быть микроопухоли, зона микрокальцинатов, из которых в последующем снова разовьется злокачественное образование. Подобное сомнение иногда приводит к отказу пациентки от данной операции. В связи с этим встает вопрос: не является ли радикальная мастэктомия, при которой удаляется вся ткань молочной железы, правильной и радикальной операцией? Мы готовы согласиться с этим утверждением, если после органосохранной операции не предлагается лучевая терапия на оставшуюся часть молочной железы, иногда с включением в поле облучения зон регионарного лимфооттока.

**В данном случае лучевая терапия решает основную задачу – профилактика возникновения местного рецидива заболевания.** Причем ее применение необходимо даже при пальпаторно неопределяемых до операции образованиях. В отсутствии послеоперационного облучения число пациенток, у которых может развиться рецидив в рубце, увеличивается в два и более раза.

Современные методики облучения, индивидуальный расчет полей облучения для каждой пациентки позволяют почти полностью избежать постлучевых изменений. Как правило, каждой пациентке даются рекомендации по уходу за кожей во время проведения лечения, контролю показателей крови. Современные препараты местного использования в виде мазей: актовегиновая, метилурациловая, солкосерил-гель, бальзам «Спасатель», пантенол, димексид весьма эффективны. Обычно больная наблюдается у лечащего врача-хирурга и лучевого специалиста, которые совместно подбирают необходимое лечение. Благодаря этому значительных деформаций сохраненной молочной железы лучевая терапия не вызывает.

Существует еще один вариант, когда облучение молочной железы и зон регионарного лимфооттока является компонентом лечебной программы – индукционная терапия местнораспространенного рака. В этом случае задача лучевой терапии – сокращение объема первичной опухоли для последующего выполнения хирургического этапа.

**Обычно облучение проводится одновременно или последовательно с различными схемами химиотерапии.**

# ХИМИОТЕРАПИЯ

**Вопросы:**

1. *От чего зависит, какую химию и когда (до или после операции) назначают?*
2. *Сколько курсов обычно назначают?*
3. *Мне назначили химиотерапию, а моей соседке таблетки (гормоны). Может быть мне тоже надо?*
4. *Очень плохо переношу лечение (химию). Можно не делать все курсы? Сколько минимально?*
5. *Какие препараты помогут бороться с тошнотой?*
6. *Как быстро выпадают волосы, отрастут ли они снова?*
7. *Какие побочные эффекты имеет химиотерапия?*
8. *Что принимать, чтобы подлечить печень?*
9. *Что кушать, чтобы поднять лейкоциты перед очередной химией?*
10. *Мне сделали пластику, как на нее повлияет химиотерапия?*
11. *Может быть, при химиотерапии нужна диета? Или, наоборот, лучше больше есть?*

Химиотерапия – основной и эффективный вариант лекарственного лечения злокачественных опухолей. *В результате воздействия химиотерапии на опухолевую ткань, размеры первичного образования (а также возможно имеющихся метастазов) сокращаются и помимо этого идет активная профилактика развития метастазов.*

При раке молочной железы химиотерапия может проводиться до операции в целях уменьшения размера опухоли и воздействия на регионарные лимфоузлы. В процессе этого реализуется так называемый непосредственный эффект лечения, свидетельствующий о:

– адекватности и эффективности выбранной схемы;

– чувствительности опухоли;

– достижении операбельного состояния.

Обычно используют несколько (в среднем 4-6) циклов химиотерапии.

Необходимость назначения химиотерапии после операции диктуется результатами гистологического исследования удаленной опухоли и лимфатических узлов. Помимо этого, исследуется содержание рецепторов к эстрогенам и прогестерону, а также HER-2/neu статус (в зависимости от особенности опухоли подбирают лечение в послеоперационном периоде). Основной задачей в этом случае является профилактика возник-

новения отдаленных метастазов (профилактика метастатической болезни). При необходимости проведения химиотерапии стандартом считается 4-6 курсов с интервалом в 3-4 недели.

В ряде случаев химиотерапия назначается как до, так и после операции. В этой ситуации лечащий врач подробно разъясняет пациентке необходимость подобной комбинации. Химиотерапия может использоваться как основной метод лечения без операции, когда опухолевый процесс уже распространенный и есть отдаленные метастазы.

Современные схемы химиотерапии обычно включают в себя препараты либо разнонаправленного действия, либо взаимно усиливающие друг друга. Наиболее эффективные из них антрациклины (адриамицин, адриабластин, доксорубицин, фармарубицин и т.д.) и таксаны (Таксотер®, паклитаксел).

В настоящее время Таксотер® – один из наиболее эффективных химиотерапевтических препаратов, применяемых для лечения рака молочной железы.

В зависимости от особенностей рака молочной железы и состояния пациента выбирают тот или иной режим назначения Таксотера®.

Таксотер® можно назначать как с антрациклинами (одновременно или последовательно), так и в комбинированной химиотерапии без антрациклинов, в монорежиме (самостоятельно), а также использовать в комплексе с трастузумабом при гиперэкспрессии HER-2/neu.

Как известно, при использовании любых медицинских препаратов, могут возникать нежелательные явления и химиотерапия не является исключением. Наиболее распространенные – тошнота, рвота. Это связано с тем, что противоопухолевые агенты повреждают не только опухолевые, но и нормальные клетки желудочно-кишечного тракта. У некоторых начинается обезвоживание, анорексия. В этом случае интервал между курсами необходимо увеличить, либо полностью отказаться от этого метода лечения. Однако есть больные, у которых подобные эффекты вообще не возникают.

Существует ряд рекомендаций, позволяющих не только уменьшить, но иногда и полностью избежать побочных эффектов. Необходимо учитывать, что у некоторых больных, помимо истинной (острой или отсроченной), тошнота и рвота носят психогенный характер и начинаются только от одного вида процедурного кабинета или разведенного препарата.

Современная противорвотная терапия предлагает широкий спектр препаратов, благодаря которым у 90% больных эти явления можно предупредить заранее. Наиболее часто применяются: навобан, зофран, китрил, эменд. **Помимо этого, пациентке должны дать практические рекомендации о режиме питания при проведении химиотерапии**:

– есть чаще, маленькими порциями;

– исключить приторно-сладкие и острые блюда, отдавая предпочтение продуктам с кислым и слегка соленым вкусом;

– не следует употреблять тяжелую, трудно перевариваемую пищу, на 2-3 дня перейти на легкую, но с достаточным количеством калорий.

В интервалах между курсами химиотерапии можно применять гепатопротекторы (гептрал, эссенциале, карсил и т.д.), способствующие восстановлению печеночной паренхимы.

Многих пациенток волнует выпадение или потеря волос (алопеция) – один из наиболее частых побочных эффектов. Как скоро он начинается и прекращается, зависит от конкретной ситуации. Обычно в течение года волосы полностью восстанавливаются, а иногда становятся даже лучше.

Чрезвычайно важно при проведении химиотерапии контролировать показатели крови, в частности, лейкоциты.

Исследование проводится в динамике, обязательно перед каждым следующим введением. При резком падении лейкоцитов (ниже 2,5 тыс.) свободный интервал может быть продлен, либо лечение включает поддержку колониестимулирующими факторами. Считается, что способствуют этому грецкие орехи, печень, красная икра, красное сухое вино, гранаты и их сок. Специальной диеты, которая увеличивает количество лейкоцитов, нет. В любом случае каждая конкретная ситуация должна обсуждаться с лечащим врачом.

## ЭНДОКРИНОТЕРАПИЯ

**Вопросы:**

1. *Меня оперировали по месту жительства и рецепторы не определяли. Я знаю, что это важно, поэтому отдала блоки на пересмотр. В результате оказалось, что моя опухоль рецепторопоположительная. Мне надо принимать гормоны? Мне 58 лет, матка с придатками удалена пять лет назад.*
2. *Как долго нужно принимать фемару? Я пью уже полтора года.*
3. *Сколько времени колоть золадекс?*
4. *Если мне колять золадекс, смогу ли я забеременеть?*
5. *Как долго мне пить тамоксифен?*
6. *Что лучше: удалить или облучить яичники?*
7. *Мне назначили фемару, а по месту жительства предлагают Тамоксифен. Что выбрать?*
8. *После 3-х лет приема тамоксифена у меня появилась гиперплазия эндометрия (мне 61 год). Что делать? Можно ли продолжать принимать препарат?*

Эндокринотерапия, как метод лечения, насчитывает более чем столетнюю историю. Впервые овариэктомию (удаление яичников) выполнил Г. Беатсон у пациенток с запущенным раком молочной железы. В результате из 10-ти прооперированных, в 3-х случаях полностью исчезли все проявления болезни. Позже были открыты основные стероидные гормоны и описаны их взаимоотношения в женском организме между собой и тканями-мишенями.

Этот опыт не стал достоянием истории. Овариэктомия – наиболее частый способ эндокринной терапии для женщин, относящихся к репродуктивному возрасту. Альтернативой хирургическому вмешательству сейчас стало использование агонистов рилизинг-гормонов (золадекс) в комбинации с антиэтрогенами.

В 70-е годы прошлого века на поверхности опухолевой клетки были обнаружены гормональные рецепторы. Именно благодаря им клетка способна воспринимать гормональную стимуляцию, отвечая на нее специфическим действием (деление, созревание и т.д.) Для «женского» рака молочной железы очень важен положительный статус опухоли по рецепторам к эстрогенам и прогестерону (РЭ+, РП+). Только при наличии рецепторов имеет смысл использовать эндокринотерапию. Рецепторопозитивностью отличаются около 2/3 опухолей молочных желез, поэтому в этой группе гормонотерапия – один из самых эффективных вариантов лечения.

Следует отметить, что в разных возрастных группах применяются несколько различные методы эндокринотерапии, поскольку пути образования гормонов у менопаузальных больных и пациенток с сохранной менструальной функцией неодинаковы.

Долгое время «золотым стандартом» независимо от возраста были антиэстрогенные препараты, широкое применение которых началось с 70-х годов прошлого века. Основным механизмом их действия является конкурентное связывание рецепторов эстрогенов с блокадой возможных сигналов, что приводило к снятию эстрогенной стимуляции клеточной пролиферации. Наиболее широко и часто использовался тамоксифен и его аналоги (зитазониум, нольвадекс, торемифен). Эти лекарственные препараты до сих пор остаются основными в гормонотерапии пациенток репродуктивного возраста.

При сохранной менструальной функции циркулирующие эстрогены активно продуцируются яичниками. Стимуляция их осуществляется гормонами центрального звена (фолликулостимулирующим, лютеинизирующим). Поэтому, помимо связывания рецептора, необходимо добиться максимального снижения уровня циркулирующих женских гормонов. Для этого сейчас используют: хирургическое удаление яич-

ников (овариэктомия), лучевое воздействие на их ткань, или так называемую «химическую кастрацию». Последняя осуществляется введением препаратов, тормозящих выработку «центральных» гормонов – фолликулостимулирующего и лютеинизирующего. После процедуры наблюдается резкое снижение функциональной активности яичников, уровень циркулирующих эстрогенов приближается, по абсолютным значениям, к менопаузальному состоянию. Привлекательность данного способа овариэктомии состоит в его обратимости, т.е. при отмене препарата восстанавливается менструальный цикл и репродуктивный статус женщины. Комбинация золадекса и тамоксифена – наиболее часто используемый вариант эндокринотерапии, который позволяет на 50% снизить вероятность повторного заболевания и на 25% – показатель смертности от рака молочной железы.

Продолжительность приема тамоксифена в дозе 20 мг/сут. – не менее 5 лет.

Естественно, что любую пациентку, которой рекомендована эндокринотерапия, будет волновать вопрос: какие наиболее частые побочные эффекты могут возникнуть в процессе лечения?

В отношении золадекса к наиболее частым побочным эффектам относят: приливы, изменение настроения (кастрационный синдром), сухость слизистой влагалища. Тамоксифен индуцирует развитие атипической гиперплазии эндометрия, сопровождающейся дисфункциональными маточными кровотечениями, вплоть до карциномы эндометрия. **В этом случае препарат отменяется!**

Принимая гормональную терапию, женщина должна не реже одного раза в полгода консультироваться у гинеколога и регулярно проводить ультразвуковое исследование органов малого таза, помимо стандартного обследования.

Говоря об антиэстрогенах, в XXI веке нельзя не сказать несколько слов о перспективе этого класса соединений, что прежде всего связано с фазлодексом (ICI 182, 780. Fulvestrant).

Препарат, в отличие от тамоксифена, не обладает теми побочными эффектами, которые иногда приводят к отмене последнего. Фазлодекс не просто блокирует, он полностью разрушает эстрогеновые рецепторы, а это ведет к остановке пролиферации. В экспериментальных исследованиях было показано, что фульвестрант тормозит развитие не только опухолей молочной железы, устойчивых к действию тамоксифена, но и опухолей тела матки.

Фазлодекс в целом хорошо переносится. Побочные эффекты регистрируются редко (менее 1%). Приблизительно у 5% больных отмечены боли в суставах, нарушения в системе свертывания крови и местные

(препарат вводится инъекционно) реакции. Несколько чаще регистрировались желудочно-кишечные расстройства, приливы (около 20%). Ожидаемое повышение риска сосудистых реакций и остеопороза не отмечено, именно поэтому препарат особенно рекомендуется группе менопаузальных больных.

Сочетание хорошей переносимости и выраженной эффективности способствует все более широкому внедрению фульвестранта в клиническую практику, особенно при прогрессировании на фоне предшествующего лечения.

Последнее время проводятся исследования применения фазлодекса вместо тамоксифена совместно с золадексом в качестве послеоперационного лечения молодых больных с рецепторопозитивными опухолями.

Скорее всего, все имеющиеся положительные качества в самом ближайшем будущем сделают фульвестрант «золотым стандартом» эндокринотерапии XXI века, каким в XX веке был тамоксифен.

У женщин в период менопаузы источником эстрогенов являются не яичники, а надпочечники и жировая ткань. В этих органах под действием ароматазы (ключевой фермент реакции ароматизации) продуцируются эстрогены. Поэтому сейчас назначение антиэстрогенов при рецепторопозитивном раке молочной железы у женщин менопаузального возраста считается менее правильным, чем использование ингибиторов ароматазы. Классическими представителями этой группы являются фемара (летрозол) и аримидекс (анастрозол).

Ингибиторы ароматазы не должны назначаться молодым женщинам, поскольку снижение продукции эстрогенов, в частности, в жировой ткани, неминуемо приведет к их увеличению в функционирующих яичниках (эффект обратной связи).

Многочисленные исследования показали: применение ингибиторов ароматазы достоверно снижает риск возникновения рецидива заболевания и на 12% риск смертности.

Частота возникновения контрлатерального рака молочной железы при использовании анастрозола приблизительно в 4 раза ниже, чем при применении тамоксифена.

Препараты этой группы практически лишены тех побочных эффектов и осложнений, которые развиваются при приеме тамоксифена: не отмечается патологии эндометрия, системы коагуляции (свертывания крови), а также кастрационный синдром.

Ингибиторы ароматазы сейчас используются в качестве послеоперационного лечения при непереносимости или прогрессировании на фоне антиэстрогенов, а также до хирургического этапа при неоперабельных опухолях.

Современная эндокринотерапия – наиболее щадящий и эффективный метод лекарственной терапии для больных раком молочной железы с гормонально чувствительной опухолью.

Оказывая выраженный противоопухолевый эффект, гормонотерапия сохраняет хороший уровень качества жизни, не вызывает характерных для химиотерапии побочных эффектов – тошноту, рвоту, выпадение волос, анемию и лейкопению (снижение количества лейкоцитов).

# РЕАБИЛИТАЦИЯ

Выше мы постарались коснуться наиболее важных вопросов лечения рака молочной железы. Но ни одно лечение не может считаться законченным без восстановительной и реабилитационной программ. Именно этому будет посвящена следующая часть издания.

**Вопросы:**

*1. Не разойдутся ли швы, если я буду делать гимнастику?*
*2. Когда в зону рубца вернется чувствительность?*
*3. Что делать, чтобы рубец меньше тянул руку?*
*4. Как скоро можно надевать корректирующее белье?*
*5. Какой протез лучше выбрать – тяжелый или облегченный?*
*6. Что делать, чтобы рука не отекала? Что делать, если она отекает?*
*7. Что делать, чтобы не было рожистого воспаления?*
*8. Как скоро можно начинать работать рукой после операции? Как долго ее беречь?*
*9. Когда можно начинать носить экзопротез?*

Ответить на все волнующие женщин вопросы, касающиеся реабилитации после комплексного лечения, нельзя. Прокомментируем наиболее частые.

Основная задача реабилитационной программы – создать условия для сохранения и восстановления здоровья, трудоспособности, социального статуса больных. В этом процессе пациентка – не только «потребитель» лечения, но и полноправный партнер врача.

Реабилитационная программа должна всегда включать весь комплекс мероприятий, позволяющих восстановить физическое здоровье. Но, как известно, любое физическое состояние неразрывно взаимосвязано с психоэмоциональным настроем.

«Существует достаточно доказательств того, что на течение болезни в общем, включая рак, оказывает влияние эмоциональный

стресс… Таким образом, врачи должны особенно развивать целостный подход к лечению как пациента, так и болезни, от которой он страдает…» (Kasad, 1990).

На взаимосвязь между неблагоприятными жизненными ситуациями, эмоциональным стрессом и раком врачи обратили внимание еще в XXVIII веке. Интересны личностные черты, которые, по мнению ряда исследователей, свойственны онкологическим пациентам:

– низкая самооценка и чувство нелюбви к себе;

– неспособность пережить и принять потерю значимого объекта;

– жалость к себе;

– чувство безнадежности, беспомощности и отчаяния;

– слабая способность устанавливать и развивать значимые длительные отношения.

Очень часто при выявлении опухоли пациентки замыкаются в себе, становятся пассивными, неэмоциональными, равнодушными, отрешенными. Многие считают свой диагноз фатальным. Мир вокруг меняется. Больные сами отмечают, что «все стало другим». То, что раньше привлекало, радовало, казалось важным и интересным, лишается всякого смысла. Даже творческие личности начинают исполнять любимую работу механически.

Доминанта «сохранения жизни» у большинства больных ведет к возникновению инертности, снижению жизненной активности. В конечном итоге формируется «уход в болезнь».

Неадекватное отношение к окружающему еще более усугубляет сложную ситуацию, в которой оказывается женщина.

К сожалению, этим проблема не исчерпывается. Проведенное лечение, калечащие операции зачастую приводят к разрыву социальных связей, создают профессиональные, бытовые, семейные проблемы.

Эмоциональная напряженность, ощущение опасности, тревоги, страха могут привести к стойкому депрессивному состоянию, с которым самостоятельно справиться удается далеко не всем.

Именно поэтому с первых дней пребывания женщины в онкологической клинике необходимо проведение полноценной психологической коррекции.

Не бойтесь общения, прежде всего с лечащим врачом и врачом-психологом. В первом случае, вы получите исчерпывающую и профессиональную информацию о состоянии вашего заболевания, а также о планируемых лечебных мероприятиях. Именно лечащий врач предупредит вас о возможных осложнениях. С ним вы будете постоянно общаться как в процессе лечения, так и после него. С лечащим врачом и оперирующим хирургом пациенты обычно обсуждают возможности ре-

конструктивно-пластических вмешательств, если в этом есть необходимость.

Психолог, учитывая состояние пациентки, поможет в реальном психологическом формировании новых жизненных целей, которые позволят в дальнейшем вернуться к полноценной жизни.

Такие беседы могут быть как индивидуальными, так и групповыми. Нередко пациенты самостоятельно формируют микрогруппы, где складываются доверительные, откровенные отношения и взаимная поддержка. Это очень важно, поскольку для некоторых больных переживание своей сложной ситуации среди «товарищей по несчастью» облегчает и упрощает адаптационный период.

Таким образом, психологическая реабилитация – один из основных компонентов любой программы.

Выше мы коснулись некоторых осложнений, с которыми больная может столкнуться во время лечения. К наиболее частым относится лимфоррея (многие хирурги считают это индивидуальной особенностью). Возникновение лимфорреи связано с выделением лимфы в полость раны, поскольку при любой онкологической операции удаляется большой массив клетчатки с лимфатическими узлами. Выделяемая лимфа впервые 3-5 дней активно удаляется с помощью дренажа, который нельзя держать постоянно. Именно поэтому после извлечения дренажной трубки каждой пациентке приходится пунктировать лимфатическую полость, эвакуируя скопившуюся жидкость. Если этого не делать, рана может нагноиться, что создаст дополнительные трудности в послеоперационный период.

Естественно, каждую пациентку волнует вопрос: как долго будет накапливаться лимфа и сколько времени она нуждается в эвакуации? Ответить на этот вопрос, к сожалению, сложно. В большей степени продолжительность лимфорреи связана с конституциональными особенностями больной (повышенное питание, индивидуальные особенности развития лимфатической системы и т.д.). Влияет на этот процесс применение после операции лучевой терапии, которая ускоряет склерозирование и, соответственно, способствует запустеванию лимфатических капилляров с прекращением лимфорреи.

Профилактика лимфорреи начинается еще во время операции. Тщательный гемостаз (остановка кровотечения), бережное отношение к тканям, создание разумного натяжения кожных лоскутов и т.д., активное дренирование и бинтование раны. При соблюдении этих правил сразу после операции к моменту извлечения дренажа кожные лоскуты уже «прилипают» к передней грудной стенке, что значительно сокращает лимфоррею.

С этой же целью используются постмастэктомические компрессионные майки. Начинать применение майки лучше всего после удаления дренажа и не прекращать его даже после выписки из стационара. При использовании компрессионных маек обеспечиваются:

– профилактика отеков и гематом;

– снижение болевого синдрома;

– лучшая фиксация и прилипание кожных лоскутов;

– существенное сокращение периода послеоперационной лимфорреи;

– нормализация и расширение двигательных функций;

Материал, из которого они изготовлены, гипоаллергенен, обеспечивает нормальный воздухообмен, а индивидуально подбираемый размер способствует еще более комфортному ношению изделия.

Иногда положительные результаты в предупреждении лимфорреи удается получить при медикаментозной коррекции, а также лазеротерапии.

Одним из серьезных послеоперационных осложнений является развитие лимфатического отека верхней конечности на стороне операции. Период до его появления может составлять от 1-2 недель до нескольких лет.

Лимфатический отек I-й степени характеризуется изменениями в области кисти и лучезапястного сустава. Имеет непостоянный характер.

Лимфатический отек II-й степени распространяется на предплечье.

Отек III-й степени – плотный и постоянный, распространяется на область плеча.

При IV-ой степени отека отмечается деформация конечности, ограничение подвижности, трофические нарушения.

Профилактика раннего послеоперационного отека, как и лимфорреи, начинается еще во время операции и состоит в правильном выборе кожного разреза, отсепаровки кожных лоскутов. В раннем послеоперационном периоде рука укладывается на специальную подушку 30-40°. Такое положение способствует улучшению лимфо-венозного оттока. В самом раннем послеоперационном периоде инструктор по лечебной физкультуре показывает пациентке необходимый специальный комплекс упражнений. Его нужно выполнять и после выписки из стационара, обязательно посещая группы ЛФК.

# Комплекс упражнений, которые нужно выполнять после операции.

**Эти упражнения можно выполнять с 3-го дня после операции, считая день операции (рис. 1 - 4).**

рис. 1

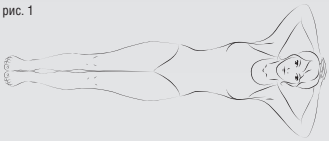

рис. 2

**Исходное положение (ИП)** – лежа на ровной поверхности (на кровати или на полу).

**1.** Руки сцепить в замок и положить на голову (на макушку). Оставаться в таком положении некоторое время.

**2.** Руки сцепить в замок и прямые поднять вверх, насколько можно высоко, ладонями к себе. Удерживать руки в таком положении некоторое время.

рис. 3а

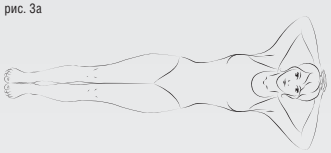

рис. 3б

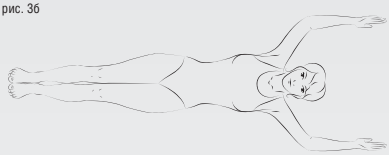

**3. ИП** – руки сцеплены в замок, лежат на макушке, локти широко разведены в стороны (а).

Оставляя локти неподвижными, развести предпле ья в стороны так, тобы руки в локтях были согнуты под прямым углом (б). Держать руки в этом положении некоторое время.

рис. 4

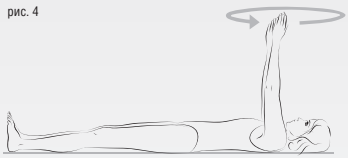

**4.** Руки вытянуты перед собой. рямыми руками рисовать небольшие круги на потолке.

**Постепенно продолжительность упражнений можно увеличивать, начиная примерно с минуты, но так чтобы руки не уставали и не затекали в таком положении.**
**Выполнять упражнения нужно правильно, но при этом не превозмогать сильную боль.**
**После того как положили руки как указано выше, нужно расслабиться и повторять про себя: мои руки расслаблены, плечи расслаблены, локти расслаблены.**
**Выполнять упражнения 3 раза в день в любое время и продолжать делать их дома 1-2 раза в день.**

**Начиная с 7-го дня после операции можно выполнять следующий комплекс упражнений (рис. 5-11). В зависимости от самочувствия их можно делать сидя на стуле или стоя.**

рис. 5

рис. 6а

рис. 6б

рис. 7а

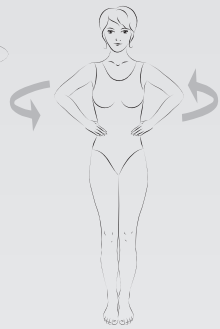

рис. 7б

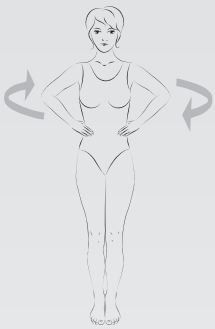

**5. ИП** – руки вдоль туловища.
Поднять оба плеча вверх, затем опустить и расслабить. Проделать 6-8раз.

**6. ИП** – кисти к плечам (а).
Поднять локти через стороны вверх (б), затем опустить и расслабить (в).
Проделать 4-6раз.

**7. ИП** – руки на поясе (а).
Выполнять повороты туловища в стороны 4 – 6раз в кажду сторону; (б)

рис. 8

рис. 9

**8. ИП** – руки сцепить в замок.
Поднять прямые руки вверх (максимально высоко) ладонями к себе, затем опустить и расслабить (3 – 4 раза)

**9. ИП** – руки сцепить в замок и положить на затылок. Отвести локти назад, задержаться в этом положении.
Руки расслабить. Повторить 3 – 4раза.

рис. 10

**10. ИП** – стоя лицом к стене. Поднять руки вверх, положить их на стену на одном уровне. Опираясь пальцами на стену, поднять обе руки максимально высоко. Задержать в таком положении. Затем плавно опустить руки. Проделать 2 – 3 раза.

## Упражнения с палкой (рис. 12 – 16).

рис. 11

**11. ИП** – руки вдоль туловища.
Наклониться вправо. Левая рука при этом скользит вверх до подмышечной впадины, а правая – вниз по бедру. Вернуться в ИП. То же самое – с наклоном влево.

рис. 12а рис. 12б рис. 12в

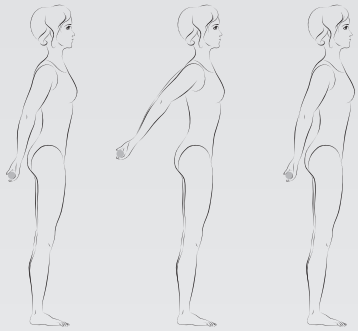

**12. ИП** – палка за спиной в опущенных руках (а).
Отвести палку назад, выпрямляя спину (б).
Палку опустить, спину расслабить (в).
Повторить 6 – 8 раз.

рис. 13а рис. 13б рис. 13в рис. 13г

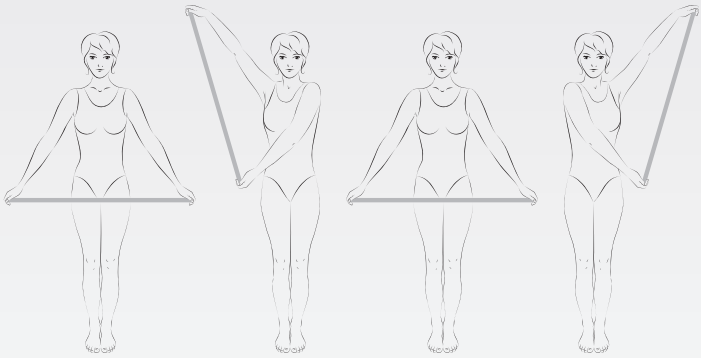

**13. ИП** – взять палку за концы (а).
Поднять палку через сторону вверх (б).
Опустить, расслабить руки (в).
Повторить то же в другую сторону (г).
Проделать 4 – 6 раз.

рис. 14а рис. 14б рис. 14в

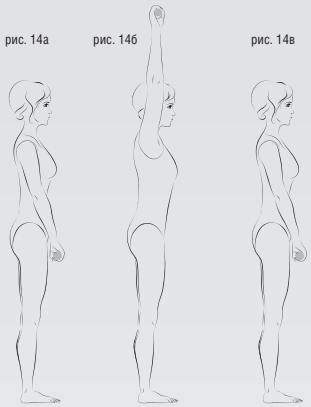

**14. ИП** – руки с палкой перед собой (а). Прямые руки поднять вверх максимально высоко (б). Опустить, расслабить (в). Повторить 4 – 6раз.

рис. 15а рис. 15б

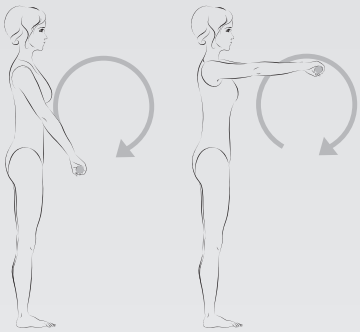

**15. ИП** – палка перед собой в опущенных руках. Выполнить круговые движения 6 – 8 раз (а, б).

рис. 16а рис. 16б рис. 16в рис. 16г рис. 16д

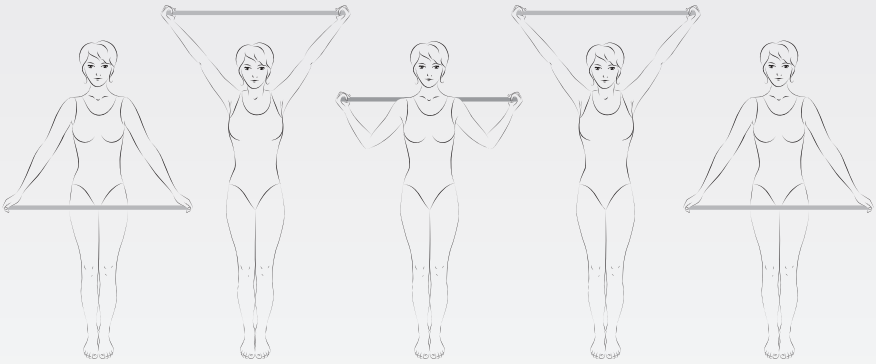

**16. ИП** – держать палку за концы в опущенных руках (а). Поднять палку вверх (б). Завести палку симметрично за плечи (в). Поднять палку вверх (г). Руки опустить, расслабить (д). Повторить 4 – 6раз.

*Если первое время это упражнение выполнить трудно, то можно заводить палку за голову, но в дальнейшем нужно обязательно научиться выполнять его, как описано выше.*

**Упражнения повышенной сложности (рис.17-21).**
**Их выполняют после снятия швов и прекращения лимфорреи.**

рис. 17а рис. 17б рис. 17в рис. 17г рис. 17д

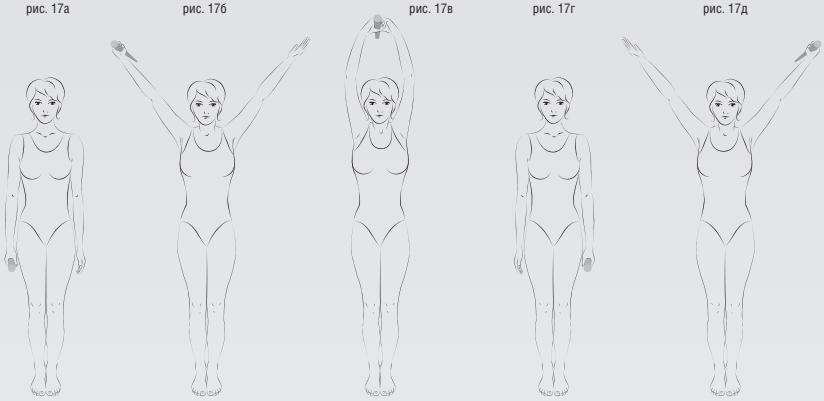

**17. ИП** – руки вдоль туловища, палку держать в одной руке за середину (а).
Поднять обе руки через стороны вверх, передать над головой палку в другую руку (б – г).
Руки опустить, расслабить (д). Проделать 4 – 6 раз.

рис. 18 рис. 19 рис. 20а рис. 20б рис. 20в

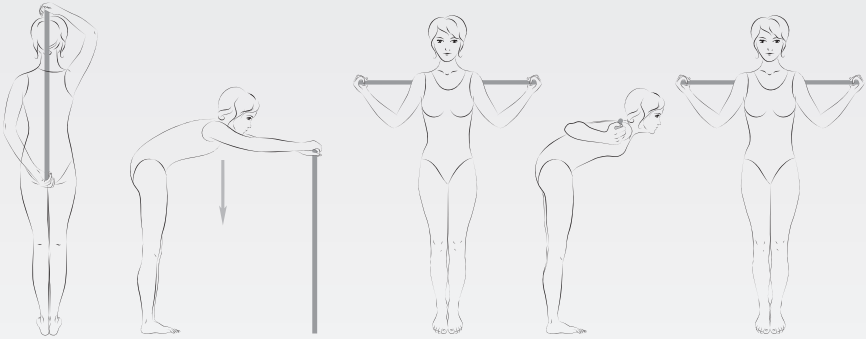

**18. Упражнение «Мочалка».**
**ИП** – палку держать за спиной за концы (одна рука – внизу, другая — вверху).
Перемещать палку за спиной вверх, вниз, удерживая ее в вертикальном положении.
Выполнить 4 – 6 раз.
Повторить, поменяв положение рук.

**19. ИП** – палку поставить на пол, прямые руки положить на нее. Сделать 3 пружинистых наклона, плечами наклоняясь к полу. На счет 4 выпрямиться.

**20. ИП** – палку держать за концы, завести за лопатки (а). Наклониться с прямой спиной вперед, голова прямо (б).
Вернуться в ИП (в). Повторить 5 – 6 раз.

рис. 21а рис. 21б рис. 21в рис. 21г рис. 21д

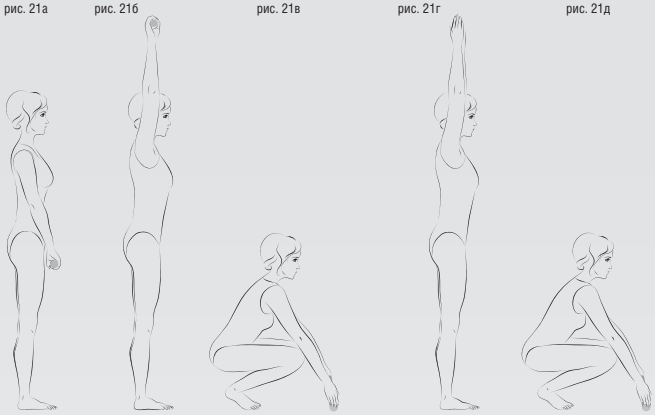

**21. ИП** – палку двумя руками держать перед собой внизу (а). Поднять руки вверх (б). Присесть, положить палку на пол (в). Выпрямиться, поднять руки вверх (г). Присесть, взять палку (д) и поднять вверх (а). Выполнить 4 – 6 раз.

**Упражнения у стенки (растяжки; рис. 22, 23).**
**Эти упражнения можно выполнять после полного заживления раны и прекращения лимфорреи.**

рис. 22а рис. 22б рис. 23а рис. 23б

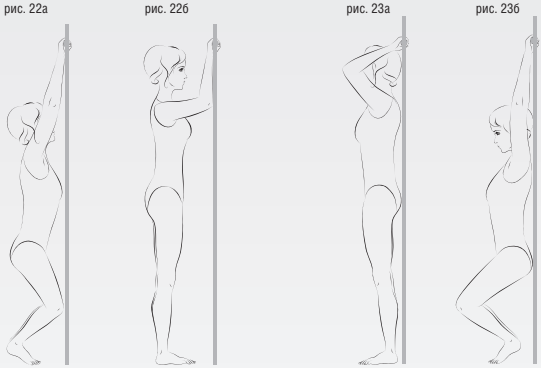

**22. ИП** – стоя лицом к гимнастической стенке, руками взяться за рейку над головой (а). Согнуть ноги в коленях до ощущения натяжения под мышками. Задержаться в таком положении, расслабив при этом плечи и спину (б). Выпрямить ноги, руки опустить.

**23. ИП** – стоя спиной к гимнастической стенке, руками взяться за рейку над головой (а). Согнуть ноги в коленях до ощущения натяжения под мышками. Задержаться в таком положении, расслабив плечи и спину (б). Выпрямить ноги, руки опустить.

**При выполнении упражнений нужно ориентироваться на свое самочувствие. Для начала выбирают более легкие упражнения и постепенно увеличивают нагрузку. Между упражнениями выдерживают паузы для отдыха. Занятия продолжают и после выписки домой. Заниматься самостоятельно рекомендуется 1 раз в день в любое время. Нужно помнить: главное — регулярность и правильность выполнения упражнений, а не их количество. Нельзя превозмогать сильную боль, нагрузку увеличивают постепенно. В дни плохого самочувствия занятия можно пропустить, но можно выполнить упражнения лежа в постели. Обязательны ежедневные прогулки. Правильный режим и занятия физкультурой помогут быстрее восстановить силы после операции.**

## ОСНОВНЫЕ ЗАДАЧИ ЛЕЧЕБНОЙ ГИМНАТСИКИ:

– укрепление мышц конечности и туловища;

– увеличение подвижности суставов;

– предупреждение возникновения ограниченной подвижности в оперированной конечности.

Если лимфатический отек все же развивается, для его коррекции сотрудниками РОНЦ им. Н.Н. Блохина РАМН (Т.И. Грушина с соавт., В.Н. Герасименко с соавт.) был разработан целый комплекс реабилитационных мероприятий разнонаправленного действия, которые с успехом применяются во многих онкологических стационарах.

Помимо лечебной физкультуры, проводится медикаментозная коррекция, которая включает в себя препараты, нормализующие кровообращение и микроциркуляцию.

Улучшает состояние больной и снимает отеки постоянное использование компрессионного рукава с различной степенью компрессии. Правильно подобранный рукав создает градиентное (градуированное) давление на верхнюю конечность: максимальное – в периферических отделах, минимальное – в области плеча и надплечья. Наибольшее давление должно обеспечиваться в области запястья. Рукава обладают хорошими гигиеническими свойствами, их можно носить и в условиях стационара, и дома, и на занятиях физкультурой.

Значительную роль в коррекции лимфатических отеков играет физиотерапия. В программу физиотерапевтического лечения включены следующие методики:

– пневмокомпрессия;

– электростимуляция мышц плечевого пояса на стороне операции, позволяющая ликвидировать явления плексита и вторичного корешкового синдрома;

– искусственные магнитные поля (особенно эффективные при отеке III-IV степени), улучшающие микроциркуляцию и замедляющие процессы склерозирования;

– массаж;

– гидрокинезотерапия в бассейне.

Отеки вызывают и рожистое воспаление, которое у пациенток, перенесших мастэктомию, зачастую склонно к рецидивуированию. Рожистое воспаление может начаться, когда обычный кожный стафилококк, даже при микротравме в «оперированной» конечности, попадает внутрь. Наблюдаются резкое покраснение кожи верхней конечности, боль, повышается температура (до 39°С), начинается отек. При рецидивах рожистого воспаления возможны необратимые изменения микроциркуляции и возникновение стойкого отека. Комплексное лечение этого заболевания включает в себя, прежде всего, антибактериальную терапию. **Применение мазей недопустимо!**

Весьма эффективной является фотодинамическая терапия, которая стимулирует местный тканевой иммунитет, улучшает реологические свойства крови и венозный отток.

Ниже нам хотелось бы привести рекомендации, реально способствующие профилактике как отека, так и причин, влияющих на его возникновение.

18 пунктов инструкции, предложенной обществом National Lymphedema Network.

1. Никогда не игнорируйте появление даже незначительной припухлости руки, кисти, пальцев или грудной клетки. Немедленно проконсультируйтесь с доктором.

2. Для инъекций и забора крови не должна быть использована поврежденная рука.

3. Измеряйте артериальное давление только на здоровой руке.

4. Соблюдайте необходимую гигиену, после купания используйте увлажняющие лосьоны, вытирайте руку осторожно, но тщательно. Убедитесь, чтобы были сухими все складки и кожа между пальцами.

5. Избегайте повторяющихся энергичных, противодействующих чему-либо движений поврежденной рукой (чистить, толкать, тянуть и т.д.).

6. Не поднимайте тяжелые вещи поврежденной рукой (не более 2-3 килограммов). Никогда не носите тяжелые сумки через плечо или в руке на стороне операции.

7. Не носите тесных украшений, эластичных лент.

8. Избегайте сильных температурных колебаний при купании, мытье посуды. Не рекомендуется посещать сауны, принимать горячие ванны (по крайней мере, руку держите вне ванны).

9. Старайтесь избегать каких бы то ни было травм поврежденной руки (удары, порезы, солнечные и другие ожоги, спортивные повреждения, укусы насекомых, царапины). Следите за возможным появлением признаков инфекции.

10. При выполнении любой работы по дому, при которой возможны даже минимальные повреждения, используйте перчатки.

11. Избегайте срезания кутикулы при маникюре.

12. Обсудите с врачом комплекс упражнений. Не перегружайте поврежденную руку; если она начинает болеть, нужно лечь и поднять ее вверх. Рекомендуемые упражнения: ходьба, плавание, легкая аэробика, езда на велосипеде, специальный балет и йога.

13. При авиаперелетах необходимо носить компрессионный рукав соответствующего размера. Дополнительные бандажи могут потребоваться при длительном перелете. Находясь в воздухе, увеличьте количество потребляемой жидкости.

14. Женщины с большой грудью должны носить облегченные протезы (тяжелые протезы могут оказывать слишком большое давление на надключичные лимфоузлы). Могут быть использованы мягкие прокладки или полоски материи. Бюстгальтер должен быть подобран правильным образом: не слишком тесный и не содержащий проволочек.

15. Для удаления волос в области подмышечной впадины используйте электрическую бритву. Если Вы пользуетесь опасной бритвой, не забывайте вовремя менять лезвия.

16. В течение дня Вы должны носить хорошо подобранный компрессионный рукав. Посещайте врача, у которого наблюдаетесь, по крайней мере, каждые 4-6 месяцев. Если рукав слишком свободен, вероятно, что объем руки уменьшился или рукав разношен.

17. **ВНИМАНИЕ:** при появлении сыпи, зуда, покраснения кожи, боли, повышении температуры немедленно обращайтесь к врачу. Воспаление (инфекция) поврежденной руки может являться началом или ухудшением лимфедемы.

18. Старайтесь поддерживать нормальный вес. Низкосолевая (с пониженным содержанием натрия) обогащенная клетчаткой диета

должна быть хорошо сбалансирована и содержать легкоусвояемый белок (рыба, курица, тофу). Не курите и не употребляйте алкогольные напитки.

Большинство пациенток в первый год после операции испытывают неприятные так называемые фантомные ощущения в области грудной клетки, «мурашки» и т.д. Это связано с образованием «неврином» на концах пересеченных мелких чувствительных нервов. Подобные осложнения не оказывают существенного влияния на общее состояние больной и в течение года проходят без какого-либо дополнительного лечения.

Еще один вопрос, который хотелось бы обсудить, – вопрос косметической коррекции послеоперационного дефекта на передней грудной стенке. Максимально быстро и эффективно достичь этого можно с помощью экзопротезирования.

Современные экзопротезы учитывают все анатомо-топографические особенности проведенной операции. В комплект, который предлагается женщине, включено эстетическое белье, топы, купальники. Все это делает дефект практически незаметным.

Опытные консультанты подбирают для каждой женщины подходящий именно ей по форме, цвету, размеру и весу экзопротез. Правильно подобранный протез должен отвечать не только эстетическим задачам, но и являться лечебно-профилактическим средством, обеспечивающим наиболее быструю послеоперационную адаптацию и заживление тканей. Такой протез предупреждает нарушение осанки, искривление позвоночника, опущение плеч и т.д.

Основные правила выбора экзопротеза:

1. масса протеза должна максимально соответствовать массе другой молочной железы;

2. размер экзопротеза подбирается по чашечке бюстгалтера;

3. экзопротез должен максимально компенсировать возникший после мастэктомии дефект;

4. во время примерки женщине лучше не брать протез в руки. Если ей все же любопытно, то необходимо сразу разъяснить, что его тяжесть только видимая. На самом деле молочная железа весит ровно столько же;

5. форма экзопротеза должна соответствовать форме молочной железы.

Современные протезы разнообразны по форме – овальные, треугольные, каплевидные. Они весьма сходны по своим свойствам с женской грудью. Экзопротезы имеют мягкую и нежную структуру, быстро принимают температуру тела.

В последних моделях экзопротезов предусмотрена система фиксации непосредственно к поверхности грудной клетки. Протез лучше

облегает, с большей точностью корректирует дефекты. Тем не менее, носить его более 12 час. в день не рекомендуется.

Помимо этого, современные экзопротезы разрабатываются еще и с учетом их функциональных задач. Послеоперационные протезы – легкие, не мешающие заживлению раны. Их можно носить практически сразу после удаления дренажа.

Облегченные – при большой молочной железе, при лимфатическом отеке на стороне операции. Эти протезы особенно удобны в жаркую погоду.

Специальные протезы, предназначенные для занятий плаванием и посещений физкультурного зала.

Экзопротезы не доставляют женщине много хлопот в гигиеническом плане. Их рекомендуется ежедневно мыть в теплой воде с мылом, после чего вытирать мягким полотенцем. Ночью хранят в специальной упаковке, чтобы форма оставалась неизменной. После посещения бассейна, где вода может быть хлорированной или морской, нужно тщательно вымыть протез. По возможности его необходимо оберегать от булавок и длинных ногтей, поскольку возможна травма протеза.

И все же у части женщин полноценная психологическая реабилитация возможна лишь после выполнения реконструктивно-пластической операции.

Применение всего комплекса лечебных мероприятий за последние годы привело к увеличению количества излеченных больных. Сейчас в России более 2 млн женщин, у которых отсутствует прогрессирование опухолевого процесса, состоят на учете в онкологических диспансерах. Многие из них относятся к достаточно молодому возрасту, т.е. к такому периоду, когда эстетическая сторона жизни является едва ли не самой важной. Именно для них особенно остро встает вопрос о качестве жизни. К сожалению, и мы об этом писали, далеко не всем больным можно сохранить молочную железу. Поэтому восстановление утраченного органа – одна из задач реабилитационной программы.

**Наиболее частые вопросы:**

1. *Когда можно выполнить пластику?*
2. *Чем делают пластику?*
3. *Не вредны ли силиконовые импланты для пациенток, перенесших лечение по поводу рака?*
4. *Правда ли, что молочную железу лучше восстанавливать собственными тканями или нет?*
5. *В каких случаях можно делать одномоментную пластику? А когда отсроченную?*

*6. Как долго длится операция?*
*7. Какие протезы лучше купить для восстановления молочной железы?*
*8. После реконструкции молочной железы справа мне кажется, что левая железа не такая красивая. Что можно сделать?*
*9. Три года назад мне удалили грудь. Я слышала, что ее можно восстановить. Не поздно ли это сделать сейчас? Не ухудшится ли мое состояние?*
*10. У меня удалены обе молочные железы. Можно ли их восстановить сразу? Или надо вначале одну, потом другую?*
*11. Можно ли сделать пластику, не используя силикон?*
*12. Чего бояться, если решишь сделать пластику?*

Ранее мы уже говорили, что хирургическое удаление молочной железы для многих женщин становится основным фактором, разрушающим уверенность в себе, провоцирующим «возвращение в болезнь». Очень часто даже не сам диагноз, а именно потеря молочной железы, приводит к тяжелой депрессии. Обычным вариантом восстановления внешнего вида и очертаний тела является ношение специального экзопротеза. Более того, женщина может приобрести даже купальник, но ношение наружного протеза часто ограничивает занятие спортом, выполнение некоторых видов работ.

Решением проблемы может стать хирургическое восстановление молочной железы или реконструктивно-пластическая операция. Сейчас уже никто не оспаривает необходимость восстановления молочной железы. Только пациентка решает, нужно ли ей подобное вмешательство. Более того, как методика, так и срок выполнения, обсуждаются больной и лечащим врачом, который даст правильные профессиональные рекомендации.

С точки зрения времени операция может быть выполнена одномоментно с радикальной мастэктомией (одномоментная пластика), либо с интервалом 12-24 месяца (отсроченная пластика). Этот вопрос также обсуждается лечащим врачом и пациенткой. При этом доктор информирует женщину о преимуществах и недостатках того или иного способа, а она выбирает наиболее приемлемый для себя.

Обычно при выборе методики восстановления молочной железы врач ориентируется на ряд факторов:

- состояние здоровья женщины;
- конституциональные особенности;
- образ жизни;
- предпочтения;
- объем оставшейся части молочной железы;
- состояние тканей.

Помимо этого, детально обсуждается «совместимость» физического состояния пациентки на момент начала лечения с той программой, которая ей предлагается.

Необходимо помнить, что в некоторых случаях для создания «идеальной» симметрии при выбранном способе реконструкции может потребоваться вмешательство на противоположной стороне – редукционная (уменьшение) или увеличивающая маммопластика. Это также необходимо обсудить с пациенткой, поскольку чаще такие операции выполняются в два этапа.

В зависимости от того, какой «материал» используется в пластической операции, методики бывают:

1. Использующие только силиконовый материал – экспандер-протез.

2. Использующие комбинацию силиконового материала и собственные ткани – торако-дорзальный лоскут (донорская зона- широчайшая мышца спины) и силиконовый эндопротез;

В основном используются силиконовые протезы.

3. Реконструкция собственными тканями – различные виды кожно-мышечных лоскутов.

Без сомнения, каждая из методик может сопровождаться послеоперационными осложнениями. Об этом больную также предупреждают. Наиболее частые из них: образование вокруг импланта фиброзной (констрикторной) капсулы, отторжение протеза, кожный некроз.

Завершающий, окончательный этап любой реконструкции – создание сосково-ареолярного комплекса, относящийся к вторичным реконструктивным процедурам. Выполнение его также в значительной степени решается больной, равно как и методика восстановления.

Таким образом, восстановление утраченной в процессе лечения молочной железы – вовсе не заоблачная перспектива, а вполне реальный шаг, сделать который под силу многим женщинам.

Пациенток, выполнивших программу лечения, волнуют вопросы, касающиеся жизненных перспектив, календаря наблюдения и процедур, которые необходимо проводить регулярно.

*1. Какова вероятность возврата болезни?*

*2. С какой периодичностью надо обследоваться после операции?*

*3. Можно ли принимать различные витамины, БАД?*

*4. Можно ли беременеть после лечения и, если можно, то когда?*

*5. Куда может метастазировать рак молочной железы?*

*6. Как часто нужно проверяться после операции или лечения?*

*7. Есть ли лекарства, чтобы предотвратить метастазы?*

*8. Можно ли применять травы, чтобы предотвратить метастазы?*

Из этих вопросов наиболее частыми являются: *«Больная я или здоровая?»* и *«Как часто надо наблюдаться?»*.

Ответить на первый, с одной стороны, несложно: «Вы здоровы, если выполнена программа лечения и нет прогрессирования болезни». Гораздо более важным является собственное отношение к своему состоянию. Выше мы касались психологической реабилитации. Если она успешна, то, как правило, женщина считает себя вполне здоровой. Без сомнения, есть определенные ограничения, но, как при любом хроническом заболевании, к ним можно адаптироваться.

Очень важно плановое обследование. Обычно в течение первых 5-ти лет оно ежегодное. Один раз в год пациентка должна пройти ряд обследований, а именно:

– рентгенографию легких;

– сканирование костей скелета;

– УЗИ печени и органов малого таза;

– маммографию + УЗИ молочной (молочных) железы и зон регионарного лимфооттока;

–исследование маркера СА 15-3.

Последнее лучше выполнять с интервалом в 6 месяцев, т.е. два раза в год.

Вышеперечисленные методики выбраны не случайно. Они учитывают пути наиболее характерного распространения рака молочной железы (кости, легкие, печень, органы малого таза).

Витаминотерапия не противопоказана никому. Особенно это касается весенне-зимнего сезона. Поэтому циклический прием поливитаминов обязателен. Касательно биологически активных добавок, вопрос решается в зависимости от конкретной ситуации. Квалифицированную информацию по этому поводу может дать врач. Самостоятельным подбором или приемом по совету подруги иногда можно не улучшить, а ухудшить свое состояние.

Вопрос о профилактике возврата заболевания решается назначением той терапии, которую женщина получала или получает после операции (химиотерапия, гормонотерапия, таргетная терапия). Фитотерапия (сборы трав) в этом смысле малоэффективна. Исключения, пожалуй, составляют те лекарственные растения, которые обладают иммуномоделирующим эффектом (женьшень, элеутерококк и т.д.). Однако их лучше не назначать себе самостоятельно. После исследования иммунного статуса нужна консультация специалиста.

Многих молодых женщин, перенесших лечение по поводу рака мо-

лочной железы, волнует вопрос беременности. Раньше с этим диагнозом категорически запрещалось беременеть. Сейчас ситуация несколько изменилась. Основная масса онкологов придерживается следующей точки зрения: если у женщины наступила длительная клиническая ремиссия и очень велико желание иметь ребенка, с определенной долей риска она может себе это позволить. В подобных ситуациях очень важно решение самой пациентки, так как гарантировать что-либо не в силах ни один специалист.

***Может ли возникнуть рак на фоне беременности?***

Может. И лечение процесса в таких условиях зависит от степени распространенности, а также желания женщины сохранить беременность.

***Нужно ли предохраняться и чем?***

Да, необходимо. Аборт еще более вреден, чем беременность. Оральные контрацептивы не подходят, так как содержат эстрогенный компонент. Поэтому лучше пользоваться местными средствами (презерватив, колпачок, ВМС без гормональной составляющей).

***Сколько мне осталось?***

***Что делать, чтобы прожить дольше?***

Регулярное наблюдение позволит вовремя обнаружить рецидив болезни, а индивидуально подобранное лечение – его предотвратить.

***Как можно поднять иммунитет после химиотерапии?***

Прежде чем поднимать, нужно установить факт его нарушений. Исследование иммунного статуса позволит выявить произошедшие изменения и назначить правильную коррекцию.

***Можно ли ходить в баню, на массаж, плавание?***

***Можно ли мне плавать с/без протеза? Как?***

Плавание – один из способов реабилитации. Особенно это касается разработки руки. А если учесть, что у основной массы современных людей имеется остеохондроз позвоночника, то плавание – идеальный вариант коррекции. Для посещения бассейна пациентки, перенесшие мастэктомию и использующие экзопротез, могут воспользоваться специальной продукцией: купальники, фиксирующиеся протезы.

Оздоровительный массаж не противопоказан, если по данным обследования заболевание находится в ремиссии.

***Можно ли мне загорать на солнце или в солярии?***

***Можно ли мне после операции ездить на юг, в другие страны?***

Смена обстановки, получение новых позитивных впечатлений только способствуют улучшению психологического состояния. Теплые страны можно посещать в «бархатные» сезоны, когда солнце не так активно, как летом. В эти периоды можно купаться, но действие солнечных лучей

должно быть минимально. Для водных процедур лучше выбирать утренние (до 11 ч.) часы и послеобеденное время (после 17 ч.).

***Можно ли летать самолетом? Через сколько времени после операции?***

Можно, но тогда, когда рана абсолютно заживет и необходимости в перевязках не будет.

***Можно ли употреблять алкоголь (вино, водка) во время лечения (химиотерапии)?***

***Можно ли работать на даче, в огороде?***

Вопроса об употреблении сухого красного вина мы касались выше.

Работа в огороде, связанная с землей и опасная возникновением порезов и микротравм, не очень желательна. Но если это ваше любимое занятие, то необходимо иметь резиновые перчатки, сразу обработать возникшую травму йодом или зеленкой, чтобы избежать инфицирования и такого неприятного осложнения, как рожистое воспаление.

***Можно ли водить машину?***

Можно. Однако надо помнить о дозированной нагрузке на руку со стороны операции и не «перетруждать» ее, чтобы не провоцировать возникновение отека.

***Можно ли нянчить детей, внуков?***

Не просто можно, а нужно. Это заложено в женской сущности – быть мамой и бабушкой. Единственное, что надо помнить, что ношение ребенка на руках представляет собой статическую нагрузку, не очень полезную для руки. Поэтому некоторые ограничения необходимы.

Безусловно, это далеко не все вопросы, которые волнуют больных. Однако нам кажется, что определенную ясность издание несет. Мы искренне надеемся, что кому-то оно поможет разобраться в сложившейся ситуации.

*Подводя итог, нам хотелось бы еще раз подчеркнуть: каждая женщина должна внимательно относиться к своим молочным железам. Не секрет, что именно первичная профилактика – одна их возможностей снижения заболеваемости раком молочной железы. Следует регулярно посещать не только гинеколога, но и маммолога.*

*Если все же случилась неприятность и поставлен диагноз, прежде всего, нужно помнить, что он не фатален! Современная онкология способна добиться не только ремиссии заболевания, но и в определенных ситуациях вылечить пациентку.*

**Содержание**

От авторов .....3
Приемы самообследования .....5
Основные клинические проявления рака молочной железы .....7
Обследование пациенток при подозрении на заболевание .....8
Оценка распространенности процесса .....11
Факторы прогноза .....12
Опухолевые маркеры .....14
Всем ли больным можно сохранить молочную железу? .....17
Химиотерапия .....19
Эндокринотерапия .....21
Реабилитация .....25

Для заметок

Для заметок

Авторы:
Летягин В.П., Высоцкая И.В., Ким Е.А.
Редактор Лаптева М.И.
Дизайн и верстка Резников И.Б.
Издание подготовлено ЗАО «РКИ Соверо Пресс», 2010
Тираж 5000 экз.

Брошюра издана при поддержке компании
АО “Санофи-авентис груп”

115035, Россия, г. Москва, ул. Садовническая, д. 82, стр. 2
Тел./факс: +7 495 721 1400/+7 495 721 1411, www.sanofi-aventis.ru

sanofi aventis
Главное – здоровье